

# AZƏRBAYCAN RESPUBLİKASI

*Əlyazması hüququnda*

## **POSTMENOPAUZAL DÖVRDƏ REPRODUKTİV ORQANLARIN TÖRƏMƏLƏRİ OLAN QADINLARDA ENDOMETRİUM HIPERPLAZİYASININ KLİNİKİ, MORFOFUNKSIONAL XÜSUSİYYƏTLƏRİ**

İxtisas: 3215.01 – Mamalıq və ginekologiya

Elm sahəsi: Tibb

İddiaçı: **Sevinc Məmməd qızı Məmmədova**

Fəlsəfə doktoru elmi dərəcəsi almaq üçün təqdim edilmiş  
dissertasiyanın

### **AVTOREFERATI**

**Bakı – 2022**

Dissertasiya işi Azərbaycan Tibb Universitetinin I Mamalıq və ginekologiya kafedrasında yerinə yetirilmişdir.

Elmi rəhbər: tıbb elmləri doktoru, professor  
**Səadət Həsən qızı Sultanova**

Rəsmi opponətlər: tıbb elmləri doktoru, professor  
**Leyla Musa qızı Rzaquliyeva**

tıbb elmləri doktoru, professor  
**İslam Şərif oğlu Mahalov**

tıbb elmləri doktoru  
**Natavan Fəttah qızı Heydərova**

Azərbaycan Respublikasının Prezidenti yanında Ali Attestasiya Komissiyasının Azərbaycan Tibb Universitetinin nəzdində fəaliyyət göstərən ED 2.06 Dissertasiya şurası

Dissertasiya şurasının sədri:  
\_\_\_\_\_ tıbb elmləri doktoru, professor  
**Surxay İsmayıl oğlu Hədiyev**

Dissertasiya şurasının katibi:  
\_\_\_\_\_ tıbb elmləri doktoru, professor  
**Fariz Hidayət oğlu Camalov**

Elmi seminarın sədri:  
\_\_\_\_\_ tıbb elmləri doktoru, professor  
**Cəmilə Fazil qızı Qurbanova**

## DİSSERTASIYA İŞİNİN ÜMUMİ SƏCİYYƏSİ

**Problemin aktuallığı.** Postmenopauzal dövr qadın həyatında yumurtalıqların funksional fəaliyyətinin sönməsi nəticəsində olan dövrdür. Müasir şəraitdən qadın həyatının müddətinin uzanması nəticəsində postmenopauzal dövrün müddəti 30-60 ilə qədər uzanmışdır<sup>1</sup>. Müəyyən etmişdilər ki, 2030-cü ildən demoqrafik proqnozlara görə dünyanın hər 5-ci adamının 65 yaşı olacaq. Müəyyən edilmişdir ki, Avropa ölkələri, Rusiya yüksək dərəcədə demoqrafik qocalıq olan ölkələrə aiddir ki, bu da postmenopauzal dövrdə yaranan xəstəliklərin tezliyini, gedişat xüsusiyyətlərinin müalicə və profilaktikası kimi problemlər yaradır.

Müəyyən edilmişdir ki, ahıl yaşında olan insanların (60-74yaş) xəstələnmə tezliyi 2 dəfə, qoca yaşında isə (75 ildən çox) 6 dəfə artır. Bu da tibbi yardım göstərilməsində müalicənin aparılmasında yaranan çətinliklərin mövcudluğunu göstərir<sup>2</sup>.

Azərbaycanda aparılan elmi tədqiqatlar əsasında müəyyən edilmişdir ki, postmenopauzal dövrdə osteoporozu olan 55 yaşdan yuxarı qadınların tezliyi 52,8% qeyd edilmişdir. Postmenopauzal dövrdə osteoporozu olmayan ahıl qadınların tezliyi isə 55,9% qeyd olunur<sup>3</sup>.

2014-cü ildə Bakı şəhərində aparılan elmi tədqiqatlar arasında uzun müddətli postmenopauzal dövrü öyrənərkən müəyyən etmişdir ki, 66,7% qadın 55-65 yaşlarında, 21,3% 65-75 yaşlarında, 12% isə 76 yaşdan yuxarı olmuşdur. Postmenopauzal dövrün müddəti orta hesabla  $14,18 \pm 1,08$  yaş olmuşdur və 8-30 yaş arası tərəddüd edirdi<sup>4</sup>.

Qeyd etmək lazımdır ki, postmenopauzal dövrdə hormonal dəyişikliklər nəticəsində reproduktiv orqanların hiperplastik proseslərinin

---

<sup>1</sup> Буянова С.Н., Пучкова Н.В., Гитинова Э.М. Диагностика и тактика ведения больных с гиперпластическим процессом в эндометрии в постменопаузальном периоде // Российский вестник акушера-гинеколога, – 2009, №5, – с. 46-49.

<sup>2</sup> Ковалькова И.В. Профилактика и лечение эстрогендефицитных состояний у женщин в постменопаузе / Автореф. дис. к.м.н. / – М., 2010, – 32 с.

<sup>3</sup> Əliyeva E.M., Əsədova Ş.Ş. Postmenopauzal osteoporoz / – Bakı, – 2006, – 103 s.

<sup>4</sup> Şərifova J.R., Əliyeva E.M. Postmenopauzal dövrdə olan qadınlarda reproduktiv orqanlarında qədən atrofik proseslərin ultrasəs müayinəsinin xüsusiyyətləri // Sağlamlıq, – 2012, №2, – s. 99-103.

artması qeyd olunur. Müxtəlif müəlliflərin məlumatlarına görə bu dövrdə olan endometriumun poliplərinin tezliyi 39,2-69,3%, endometriyada atrofik proseslərin qalınlığı 16,7-47,4%, atipiyasız endometriyunun hiperplaziyası 3,3-4,9%, atipik hiperplaziyanın tezliyi 0,5-5,2%, adenokarsinoma 0,5-14%, uşaqlığın submikroz mioması 3,6-8,5%, uşaqlıq daxili sinexiyalar 4,8-7,9% təşkil edir<sup>5</sup>.

Postmenopauzal dövrdə uşaqlıq daxili mayenin toplanması (serozametra) 35,2% tezliklə təyin edilir. Müəyyən edilmişdir ki, serozametra olan qadınlarda endometriyanın hiperplaziyasının tezliyi 55,1% təşkil edir. Bu qadınlarda uşaqlıq boşluğunu qalınlığı 1-24 mm arasında dəyişir. Müəyyən edilmişdir ki, sadə hiperplaziyada uşaqlığın boşluğunun qalınlığı 1-6 mm, endometriumun xərçəngində isə 3-24 mm qədər artır. Müəlliflərə görə uşaqlıq boşluğunda mayenin təyini 92% hallarda patoloji proqnostik əhəmiyyət kəsb edir<sup>6</sup>.

Anita S.Y. və həmmüəll. (2016) tədqiqatında<sup>7</sup> postmenopauzal dövrdə endometriumun 1-32 mm qədər qalınlaşmasının səbəblərinə bədən çəkisinin indeksinin artması, hormon əvəzedici preparatları qəbulu, qadının yaşı, cinsi əlaqənin olması, uzun müddət uşaqlıqda fibromatoz düyünlərin olması, postmenopauzal dövrün müddəti, hipertenziv vəziyyətin olması durur.

Müəlliflər endometriumun hiperplaziyasında faktorlar kimi ekzogen (hormon əvəzedici preparatların qəbulu), endogen (piylənmənin olması) amillərinin nəzərə çarpacaq dərəcədə əhəmiyyətini qeyd edirlər. Qeyd etmək lazımdır ki, postmenopauzal dövrdə reproduktiv orqanların törəmələri fonunda endometriumun hiperplaziyasının diaqnostikası və morfofunksional xüsusiyyətləri haqqında elmi məlumatlar məhduddur.

---

<sup>5</sup> Raouf S.A., Gupta P., Papaioannou S. [et al.] Endometrial thickness for invasive investigations in women with postmenopausal bleeding / Am. J. Climacteric, – 2011, vol. 14, №1, – p. 117-120.

<sup>6</sup> Гарашова М.А., Алиева Э.М. Диагностическая значимость гормональных, биохимических и эхографических методов исследования при раке эндометрия в постменопаузальном периоде // Ж. Акушерство, Гинекология и Репродукция, – 2019, том 13, №3, – с. 189-196.

<sup>7</sup> Anita S.Y., Francesmary M., Lyndon M. Transvaginal Ultrasound Measurement of Endometrial Thickness as a Biomarker for Estrogen Exposure // Am. Association for Cancer Research, – 2016, vol. 25, №1, – p. 340-345.

**Tədqiqatın obyektı və predmeti.** Tədqiqatın obyektini Bakı şəh., 2016-2019 illər ərzində Azərbaycan Tibb Universitetinin Onkologiya və Tədris Cərrahiyyə klinikalarında postmenopauzal dövrdə genital üzvlərin müxtəlif lokalizasiyalı törəmələr səbəbindən müalicə almış 130 pasientin klinik-anamnestik, laborator, instrumental diaqnostik aspektləri təşkil etmişdir. Tədqiqatın predmeti postmenopauzal dövrdə reproduktiv orqanların törəmələri zamanı endometriumun hiperplaziyasının kliniki və morfofunksional xüsusiyyətləri olmuşdur.

**Tədqiqatın məqsədi.** Postmenopauzal dövrdə reproduktiv orqanların törəmələri olan qadınlarda endometriumun hiperplaziyasının morfo-funksional xüsusiyyətlərinin öyrənilməsi olmuşdur.

**Tədqiqatın vəzifələri:**

1. Postmenopauzal dövrdə reproduktiv orqanların törəmələrinin rastgəlmə tezliyinin və subyektiv əlamətlərinin rastgəlmə tezliyinin öyrənilməsi.

2. Postmenopauzal dövrdə reproduktiv orqanların törəmələrində hipotalamus-hipofiz-böyrəküstü vəzi-yumurtalıq sisteminin qiymətləndirilməsi və hormonların dəyişmə xüsusiyyətlərinin təyini.

3. Postmenopauzal dövrdə reproduktiv orqanların törəmələri olan qadınlarda CA-125 onkomarkerinin (CA-125), Estriolun və Sitomeqalovirus İgG-nin informativliyinin təyini.

4. Postmenopauzal dövrdə reproduktiv orqanların müxtəlif törəmələrində endometriumun qalınlığının ultrasəs müayinəsinə görə dəyişmə xüsusiyyətlərinin öyrənilməsi.

5. Postmenopauzal dövrdə çanaq orqanlarının neoplastik proseslərinin yayılma dərəcəsini Maqnit-Rezonans-Tomografiya müayinə metodu ilə öyrənilməsi.

6. Postmenopauzal dövrdə reproduktiv orqanların törəmələrində endometriumun vəziyyətinin elektron-mikroskopiya metodu ilə qiymətləndirilməsi.

**Tədqiqat üsulları.** Qoyulmuş vəzifələrin reallaşması üçün pasientlər aşağıdakı üsullarla müayinə olunurdular:

- klinik-anamnestik
- fizikal və ginekoloji müayinə
- qanın laborator müayinə üsulları
- radioloji müayinələr

- əməliyyatın cərrahi diaqnostika
- histoloji tədqiqat
- statistik analiz

### **Müdafiəyə çıxarılan əsas müddəalar:**

- Postmenopauzal dövrdə müxtəlif törəmələri olan qadınların 30%-də uşaqlığın mioması, 17,7% endometriyumun hiperplaziyası, 13,1% yumurtalıqların şişəbənzər törəmələri, Postmenopauzal dövrdə müxtəlif törəmələri olan qadınların 30%-də uşaqlığın mioması, 17,7% endometriyumun hiperplaziyası, 13,1% yumurtalıqların şişəbənzər törəmələri, 15,4%-də endometriyumun xərçəngi, 12,3% uşaqlığın sarkoması, 6,2% isə uşaqlıq boynunun xərçəngi, 5,4% yumurtalıqların xərçəngi təyin edilir.
- Postmenopauzal dövrdə reproduktiv orqanların müxtəlif törəmələrinin neoplastik proseslərində hiperprolaktinemiya, böyrəküstü mənşəli hiperandrogeniya, estronun artması fonunda hiperestrogeniya qeyd olunur.
- Postmenopauzada ultrasəs müayinəsinə görə endometriyumun qalınlığı  $15,580 \pm 1,53$  mm, uşaqlığın sarkoması olan qadınlarda bu göstərici nəzərə çarpacaq dərəcədə artması ( $22,74 \pm 1,75$ ) mm, yumurtalıqların şişəbənzər törəmələrində isə ( $11,1 \pm 1,64$ ) mm və yumurtalıqların xərçəngində ( $7,98 \pm 2,48$ ) mm azalması qeyd edilir.
- Postmenopauzal dövrdə Maqnit-Rezonans-Tomografiyanın aparılması uşaqlığın, yumurtalıqların, endometriyumun qalınlığının, regional limfa düyünlərinin ölçüsünün, neoplastik proseslərin yayılma dərəcəsini təyin etməyə və cərrahi əməliyyatın həcmi seçilməsinə imkan verir.
- Elektron mikroskopiyaya görə postmenopauzal dövrdə müxtəlif reproduktiv törəmələri olan qadınlarda endometriyumun sadə və mürəkkəb hiperplaziyası fonunda degenerativ və xroniki iltihabi dəyişikliklər müşahidə olunur.

**Tədqiqatın elmi yeniliyi:** Aparılan tədqiqat nəticəsində postmenopauzal dövrdə reproduktiv orqanların törəmələrinin rastgəlmə tezliyi təyin edilmişdir. Müəyyən edilmişdir ki, postmenopauzal dövrdə uşaqlığın xoşxassli (36,8%), invaziv (34%) preinvaziv (21,7%) xəstəlikləri üstünlük təşkil edir. Bu dövrdə qadınların 26,2% -da reproduktiv orqanların törəmələrinin

simptomsuz gedişatı, 73,8%-də yüksək tezliklə müxtəlif çoxsaylı subyektiv əlamətlərin mövcudluğu qeyd olunur. Təyin edilmişdir ki, kliniki simptomlardan Postmenopauzal dövrdə reproduktiv orqanların törəmələri olan qadınlarda 34,6% halda qanaxma, 17,7% qanlı ifrazat müşaidə olunur.

Postmenopauzal dövrdə reproduktiv orqanların şiş prosesləri zamanı əsasən hiperprolaktinemiya, böyrəküstü mənşəl androgenlərin artması fonunda hiperandrogeniya, estronun (E1) artması sayəsində hiperestrogeniya qeyd olunur.

Müəyyən edilmişdir ki, postmenopauzal dövrdə endometriyumun hiperplaziyası müstəqil nozoloji vahid kimi xoşxassəli, preinvaziv, invaziv törəmələrində təyin edilir və bu kontingent qadınlarda Maqnit-Rezonans-Tomoqrafiyanın aparılması mütləqdir.

Postmenopauzal dövrdə reproduktiv orqanların şiş prosesləri zamanı endometriyumun morfofunksional xüsusiyyətləri elektron mikroskop vasitəsilə öyrənilmişdir. Müəyyən edilmişdir ki, müxtəlif lokalizasiyalı genital törəmələri olan qadınlarda eyni zamanda endometriyumun degenerativ və xroniki iltihabi dəyişikliklərlə müşahidə olunan hiperplaziyası aşkar edilir.

**Tədqiqatın nəzəri və praktiki əhəmiyyəti:** Aparılan tədqiqat nəticəsində müəyyən edilmişdir ki postmenopauzal dövrdə yumurtalıqların aktivliyinin sönməsi fonunda reproduktiv orqanların törəmələrinin rastgəlmə tezliyi artması ehtimalı yüksəkdir. Bu tezliyin artmasına səbəb olaraq ekstragenital patologiya, endokrin metabolik pozulmalar fonunda baş verir. Ginekoloji xəstəliklərdən reproduktiv dövrdə yüksək tezliklə rast gəlməsi postmenopauzada reproduktiv orqanların neoplaziyalarının ehtimalını artırır.

Tədqiqat nəticəsində müəyyən edilmişdir ki, reproduktiv orqanların xoşxassəli, preinvaziv, invaziv törəmələrində hiperprolaktinemiya, hiperandrogenimiya, hiperestrogenimiya qeyd olunur.

Postmenopauzal dövrdə reproduktiv dövrün gedişatından asılı olmayaraq bütün qadınlarda ultrasəs müayinəsi skrininq metod kimi aparılması məqsədəuyğundur. Bu dövrdə törəmələri təyin etdikdə maqnit rezonans tomoqrafiya aparılması yüksək diaqnostik əhəmiyyət kəsb edir. Klinik, exoqrafik, hormonal, funksional və radioloji

tədqiqatlar postmenopauzal dövrdə reproduktiv orqanların şişlərinin xoşxassəli və bədxassəli gedişinin xüsusiyyətləri, o cümlədən endometriumun morfo-funksional xüsusiyyətlərinin öyrənilməsi, onların erkən diaqnostikasının kriterilərini və müalicə taktikasının düzgün təyin edilməsinə imkan yaradır.

**Dissertasiyanın aprobasiyası.** Dissertasiyanın əsas müddəaları “Azərbaycanda mamalıq və ginekologiyanın bəzi problemlərinə aktual yanaşma” respublika konfransında (Bakı, 2019), Azərbaycan Tibb Universitetinin 90-illiyinə həsr olunmuş “Tibbin aktual problemləri” elmi konfransında (Bakı, 2020). Dissertasiyanın birincili müzakirəsi Azərbaycan Tibb Universitetinin I və II mamalıq və ginekologiya kafedralarının birgə iclasında (12.02.2022, protokol №4) baş tutmuşdur. Dissertasiyanın aprobasiyası Azərbaycan Tibb Universiteti nəznində ED 2.06 Dissertasiya Şurasının Elmi seminarında keçirilmişdir (23.06.2022, protokol №16).

Dissertasiya mövzusu üzrə 12 elmi iş dərc olunmuşdur. Onlardan 7- si məqalə 5-i tezis və konfrans materiallarıdır, o cümlədən 2 məqalə və 2 tezis xarici nəşriyyatda dərc olunmuşdur.

Tədqiqatın əsas nəticələri Azərbaycan Tibb Universitetinin Tədris Cərrahiyyə Klinikasında tətbiq olunur.

**İşin həcmi və quruluşu.** Dissertasiya işi kompüter mətnindən ibarət 170 (197783 işarə) səhifədə yazılmışdır, giriş hissədən (10383 işarə), ədəbiyyat icmalından (93939 işarə), tədqiqatın material və metodları hissəsindən (8716 işarə), şəxsi tədqiqatlardan (53144 işarə) və onların müzakirəsindən (27882 işarə), nəticələr (2887 işarə), praktik tövsiyələr (832 işarə) və ədəbiyyat siyahısından ibarətdir.

Dissertasiyada 42 cədvəl, 6 qrafik, 16 şəkil verilmişdir. Ədəbiyyat siyahısı 229 mənbədən ibarətdir.

## **DİSSERTASIYANIN ƏSAS MƏZMUNU**

**Tədqiqatın material və metodları..** Məqsədə uyğun olaraq 130 postmenopauzal dövrdə reproduktiv orqanların törəmələri olan qadınlar müayinə edilmişdir. Bütün xəstələr Azərbaycan Tibb Universitetinin Onkologiya klinikasında (Bakı şəh.) müayinə olunmuş və müvafiq müalicə almışlar.



Qatılma kriteriyaları:

1. 2 ildən artıq davam edən postmenopauzal dövr;
2. Klinik və radioloji müayinə üsulları ilə təsdiq olunmuş genital üzvlərin müxtəlif lokalizasiyalı şişləri. Müayinə olunan pasientlərdən əvvəlcədən operativ müalicəyə və elmi tədqiqatda iştirak üçün razılıqları alınmışdır.

Müayinə olunan qadınların orta yaşı  $60,03 \pm 0,69$  yaş olmuşdur və (48-79) yaş arasında tərəddüt edir. Qadınlarda kliniki müayinə ilə yanaşı funksional, hormonal, radioloji, morfoloji, biokimyəvi müayinələr aparılmışdır. Tədqiqatın klinik-anamnestic üsulları pasientlərin şikayətlərinin analizi (əsasən də qanlı ifrazatın olub olmaması), keçirilmiş ginekoloji və ekstragenital xəstəliklər, aybaşı, cinsiyyət və reproduktiv funksiyanın vəziyyətinin öyrənilməsinə əhatə etmişdir. Klimakterik sindromun təzahürü pasientlərdə Kuperman şkalası ilə qiymətləndirilmişdir. Klimakterik sindromun dərəcələri təyyin edilməmişdir. Hirsutizm müvcudluğu və dərəcəsi Ferriman-Gallway şkalası üzrə təyyin edilmişdir.

Tədqiqata daxil olan xəstələrdə mütləq olaraq transvaginal ultrasəs müayinəsi aparılmışdır. Uşaqlığın exoqrafik göstəriciləri, o cümlədən ön-arxa ölçü, uzunluğu, eni və yumurtalıqların uzunluğu, eni və qalınlığı təyin olunmuşdur. USM göstəricilərinə əsasən şişin ölçüləri, endometriyumun qalınlığı qiymətləndirilmişdir. Uşaqlığın və yumurtalıqların exoqrafik göstəricilərinin qiymətləndirilməsi üçün J.R.Şərifovanın (2013) və V.V.Rəhimovanın (2019) göstəriciləri ilə analogiya icra olunmuşdur. Radioloji müayinələrə Maqnit rezonans tomoqrafiya, Kompüter tomoqrafiya müayinə metodları da daxil edilmişdir.

Hormonal müayinələrdə postmenopauzal dövrdə tədqiqata daxil edilən qadınlarda follikulstimuləedici hormonun (FSH), luteinləşdirici hormonun (LH), Prolaktininin (Prl), Proqesteronun (P), Dehidroepiondesteron-sulfatın (DHEA-S), Testesteronun (T), Estradiolun ( $E_2$ ), Estriolun ( $E_3$ ) qan zərdabında miqdarı təyin edilir.

Biokimyəvi müayinələrə alanin-aminotransferazanın (ALT), aspartat-aminotransferazanın (ALT), qlukozanın, kreatinin, sidik çövhərinin, qalıq azotun, ümumi zülalın titri qan zərdabında təyin

edilmişdir.

Bütün qadınlara CA (Kanser antijeni 125-in ) miqdarı təyin edilmişdir. Müayinə olunan qadınlarda sitomeqalovirus (SMV G) forması təyin edilmişdir. Aparılan tədqiqatda postmenopauzal dövrdə reproduktiv oranların törəmələri olan qadınlara ultrasəs hormonal, biokimyəvi, kompyuter tomoqrafiya, histoloji, elektron-mikroskopik müayinə aparılmışdır.

Morfoloji tədqiqata endometriumun əməliyyat öncəsi və sonrası histoloji müayinəsi daxil olmuşdur. Müxtəlif lokalizasiyalı genital törəmələri olan pasientlərin endometriumundan əldə edilən nümunələr elektron mikroskopiya vasitəsilə tətqiq olunmuşdur. Elektron mikroskop vasitəsilə endometriumun əldə edilmiş 1 nm-10 mkm qalınlığı olan kəsikləri, 1000-10000 dəfə görmə qabiliyyətini artırmaqla müayinə etməyini imkan verir. Elektron mikroskopiya ilə görüntü almaq üçün elektronların hərəkətləri ilə istiqamətlənən xüsusi maqnit linzadan istifadə edilir.

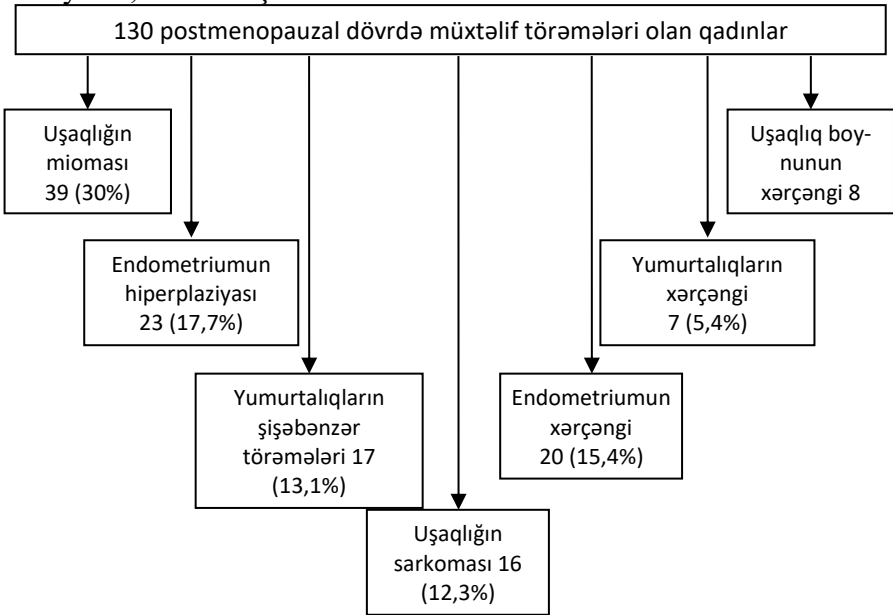
Alınan nəticələr “Statgraph” proqramı tətbiq etməklə aparılmışdır statistik işlənmişdir. Qrup göstəriciləri variasiya şkalasında yerləşdirilmişdir. Hər qrup üçün orta arifmetik qiymətin orta arifmetik qiyməti (m), orta arifmetik qiymətin orta kvadratik meyli ( ) onun standart xetasi (Se), eyni zamanda sıraların minimal (min) və maksimal (max) qiymətləri müəyyən olunub.

## ŞƏXSİ TƏDQIQATLARIN NƏTİCƏLƏRİ

Hazırkı tədqiqatda 130 postmenopauzal dövrdə olan qadınların müxtəlif törəmələrinin rastgəlmə tezliyi öyrənilmişdir. Alınan nəticələr şəkil 1-də təqdim edimişdir.

Şəkildən göründüyü kimi, postmenopauzal dövrdə olan qadınların 30%-də (39) uşaqlığın mioması, 17,7%-də (23) endometriumun hiperplaziyası, 15,4%-də (20) endometriumun xərçəngi, 13,1%-də (17) yumurtalığın şişəbənzər törəmələri, 12,3%-də (16) uşaqlığın sarkoması, 6,2% (8) uşaqlıq boynunun xərçəngi, 5,4%-də (7) yumurtalığın xərçəngi təyin edilmişdir. Aparılan tədqiqatda müəyyən edilmişdir ki, postmenopauzal dövrdə reproduktiv orqanlarının xoşxassəli şişləri

və şişəbənzər törəmələri 60,8%, bədxassəli şişlərin rastgəlmə tezliyi 39,3% olmuşdur.



**Şəkil 1. Postmenopauzal dövrdə reproduktiv orqanlarının müxtəlif törəmələrinin rastgəlmə tezliyi.**

Postmenopauzal dövrdə uşaqlığın törəmələrinin rastgəlmə tezliyinin öyrənərkən məlum olmuşdur ki, 36,8% tezliklə uşaqlığın mioması, 21,7% endometriyum hiperplaziyası, 18,9% endometriyumun xərçəngi, 15,1% tezliklə uşaqlığın sarkoması təyin edilmişdir. Eyni zamanda yumurtalıqların şişəbənzər törəmələri 70,8%, yumurtalıqların xərçəngi 29,2% halda rast gəlmişdir.

Qeyd etmək lazımdır ki, postmenopauzada uşaqlıq boyununun xoşxassəli törəmələri təyin edilməmişdir, bəd xassəli törəmələrindən isə 7,5% tezliklə uşaqlıq boyununun xərçəngi təyin edilir. Postmenopauzal dövrdə yumurtalıqların şişəbənzər törəmələri 70,8%, yumurtalıqların xərçəngi 29,2% rast gəlmişdir.

Anamnestik məlumatlara əsasən məlum olmuşdur ki, postmenopauzal dövrdə reproduktiv orqanların törəmələri olan

qadınlarda reproduktiv dövrdə yüksək tezliklə xroniki iltihabi proseslər (51,1%), uşaqlıq boynunun fon və xərçəngünü xəstəlikləri (6,2%), yumurtalıqların şişəbənzər törəmələri (6,6%), uşaqlığın mioması (5,2%), nisbətən az tezliklə süd vəzilərinin patologiyası (3%) təyin edilir.

Postmenopauzal dövrdə reproduktiv orqanların törəmələri olan qadınlarda müayinə edərkən təyin edilmişdir ki, postmenopauzal dövrün müddəti  $9,55 \pm 0,74$  (2-31) il olmuşdur. Buda müayinə olunan postmenopauzal dövrdə olan qadınların geniş diapazonunu əks etdirir.

Aparılan tədqiqat nəticəsində pasientlərin subyektiv ilamətləri öyrənilmişdir və təyin edilmişdir ki, 130 xoşxassəli preinvaziv və invaziv törəmələrinin olan qadınlarda 34 (26,2%) şikayət olmayıb, 96 (73,8%) qadında çoxsaylı şikayətlər müxtəlif tezliklə qeyd olunur.

Müəyyən edilmişdir ki, 130 xəstənin 77-də (59,2%) müxtəlif lokalizasiya və intensivliyi olan ağrılar, 80 qadında (61,5%) uşaqlıq yolundan qanlı ifrazatın olması, 96 (100%) qadında dizurik əlamətlər, 92 (70,8%) əsəb gərginliyi, 89 (68,5%) qorxu hissi, 76 (58,5%) tez yolunma, 76 (58,5%) yuxu pozğunluğu, 46 (35,4%) cinsi əlaqənin zamanı ağrıların olması, 49 (37,4%) bədəndə tüklərin artması, 45 (34,6%) qanaxma, 42 (32,3%) bədən çəkisinin itməsi, 56 (43,1%) iştahanın pozulması, 40 (30,8%) saçların tökülməsi, 36 (27,7%) qarının həcmində böyüməsi, 31 (23,8%) tənqinəfəslin, 23 (17,7%) süd vəzilərində ağrı və gərginliyin olması, 16 (12,3%) səssizliyin olması, 23 (17,7%) qanlı ifrazatın olması, 8 (6,2%) kontakt qanaxma, 28 (21,5%) ürək döyünməsinin artması müəyyən edilib.

**Postmenopauzal dövrdə reproduktiv orqanların törəmələri olan qadınlarda hipotalamus-hipofiz-böyrəküstü yumurtalıq sisteminin vəziyyəti.** Aparılan tədqiqatda postmenopauzal dövrdə reproduktiv orqanların müxtəlif törəmələri olan qadınların hipotalamus-hipofiz-böyrəküstü-yumurtalıq vəziyyəti öyrənilmişdir. Bütün xəstələrdə qan zərdabında follikulstimuləedici hormon (FSH), lüteinləşdirici hormon (LH), prolaktin (Prl), estradiolun ( $E_2$ ), Estron ( $E_1$ ),

Dehidroepiandesteron sulfat (DHEA-S), Testesteronun (T) miqdarı immunoferment üsulu ilə təyin edilmişdir. Alınan nəticələr V.V.Rəhomovanın (2018) postmenopauzal dövrü fəsadsız keçən qadınların hormonal göstəriciləri ilə müqayisə edilmişdir.

Postmenopauzal dövrdə reproduktiv orqanların müxtəlif törəmələri olan qadınlarda hormonların səviyyəsi cədvəl 1-də təqdim edilmişdir.

### Cədvəl 1.

#### Postmenopauzal dövrdə reproduktiv orqanların müxtəlif törəmələri olan qadınlarda hormonların göstəriciləri (M±Se)

Göstəricilər	Posrmenopauzal dövrdə müxtəlif törəmələri olan qadınlar	Postmenopauzal dövrü fəsadsız keçən qadınlar	P
FSH, mIU/ml	43,95±2,82 (2,82-134,7)	51,21±2,4	>0,05
LH, mIU/ml	29,0±2,1 (1,79-79,62)	21,91±1,92	>0,05
Prl, ng/ml	756,1±83,37 (31,01-3380)	116,86±3,99	<0,05
E <sub>2</sub> , pg/ml	13,91±1,41 (0,07-69,29)	40,41±2,1	<0,05
P, ng/ml	0,29±0,04 (0,005-2,5)	0,54±0,99	<0,05
DHEA-S, ng/dl	125,83±10,80 (10,72-545,81)	1,3±0,03	<0,05
T, ng/dl	0,17±0,01 (0,025-0,64)	1,81±0,005	<0,05
E <sub>1</sub> , pg/ml	97,0±2,89 (25,0-190,0)	9,5±0,52 (8-11,5)	<0,05

Cədvəldən göründüyü kimi, postmenopauzal dövrdə müxtəlif törəmələri olan qadınlarda statistik dürüst dərəcədə Prl-nin və DHEA-S-in artması, E<sub>2</sub>, P, T-nin nəzərə çarpacaq dərəcədə azalması təyin edilir. P<0,05

Postmenopauzal dövrdə 130 postmenopauzada reproduktiv orqanların xoşxassəli preinvaziv və invaziv törəmələri olan qadınların 39 (30%)-də uşaqlığın mioması təyin edilmişdir. Bu qadınların orta yaşı 58,29±1,18 (48-79) yaş olmuşdur. Hormonların təyini nəticəsində məlum olmuşdur ki, postmenopauzal dövrdə fibromioması olan qadınlarda FSH, E<sub>2</sub>, T-nun statistik dürüst dərəcədə aşağı səviyədə olması, Prl, DHEA-S, E<sub>1</sub>-in isə yüksək səviyədə olması qeyd olunur.

Tədqiqatda postmenopauzal dövrdə endometriyanın

hiperplaziyası 23 (17,7%) qadında təyin edilmişdir. Endometriyanın hiperplaziyası olan qadınların orta yaşı  $62,06 \pm 1,27$  (52-72) yaş olmuşdur. Endometriumun hiperplaziyası olan qadınlarda  $E_2$ -nin  $19,89 \pm 4,85$  pg/ml, P-nun  $0,26 \pm 0,06$  ng/ml, T-nun  $0,16 \pm 0,03$  ng/dl azalması, Prl-nin  $722,4 \pm 122,6$  ng/ml, DHEA-S-nun  $98,58 \pm 19,1$  ng/ml,  $E_1$ -in  $97,12 \pm 3,12$  pg/ml yüksək olması qeyd olunur.

Aparılan tədqiqatda 16 (12,3%) qadında uşaqlığın sarkoması təyin edilmişdir. Bu qadınların yaşı  $62,67 \pm 1,68$  (54-75) yaş olmuşdur. Bu qrupa daxil olan pasientlərin də qan zərdabında hormonların səviyyəsi öyrənilmişdir və təyin edilmişdir ki, onlarda Prl-nin ( $544,69 \pm 55,37$  ng/ml), DHEAS-nin ( $135,58 \pm 37,26$  mg/ml),  $E_1$ -in ( $107,31 \pm 4,25$  pg/ml) artması,  $E_2$ -nin ( $22,46 \pm 5,19$  pg/ml), T-nin ( $0,22 \pm 0,037$  ng/dl) azalması müşahidə edilir (  $P < 0,05$ ).

130 postmenopauzal dövrdə olan qadınların 20-sində (15,4%) endometriumun xərçəngi təyin edilmişdir. Endometriumun xərçəngi olan qadınların orta yaşı  $63,2 \pm 1,79$  (58-75) yaş olmuşdur. Bu qrup xəstələrinin də qan zərdabında hormonların səviyyəsi öyrənilmişdir və təyin edilmişdir ki, LH-nin ( $27,39 \pm 0,005$  mIU/ml), Prl-nin ( $316,5 \pm 85,5$  ng/ml), DHEA-S-nin ( $180,0 \pm 29,5$  ng/ml),  $E_1$ -in ( $117,36 \pm 3,61$  pg/ml) artması, FSH-nin ( $429,8 \pm 1,93$  mIU/ml),  $E_2$ -nin ( $14,8 \pm 1,43$  pg/ml), P-nin ( $0,22 \pm 0,03$  mg/ml), T-nin ( $0,21 \pm 0,01$  ng/dl) azalması müşahidə olunur ( $P < 0,05$ ).

Yumurtalığın xərçəngi olan qadınlarda neoplastik proses zamanı hiperprolaktinemiya Prl ( $1211,65 \pm 81,35$  ng/ml), böyrəküstü mənşəli DHEA-S ( $89,71 \pm 17,66$  ng/ml) hiperandrojeniya fonunda  $E_1$  pg/ml ( $116,31 \pm 2,39$  pg/ml) artması təyin edilir. Bu qadınlarda Estradiolun ( $14,15 \pm 5,67$  pg/ml), Testesteronun ( $0,23 \pm 0,12$  ng/ml) miqdarının statistik dürüst dərəcədə azalması müəyyən edilir.

Uşaqlıq boynunu xərçəngi olan qadınlarda hiperprolaktinemiya Prl ( $2239,5 \pm 114,5$  ng/ml) və böyrəküstü mənşəli hiperandrojeniya DHEA-S ( $134,74 \pm 19,61$  ng/ml),  $E_1$ -in ( $76,1 \pm 2,11$  pg/ml) eyni zamanda  $E_2$ -nin ( $8,68 \pm 1,28$  pg/ml), T-nun isə ( $0,16 \pm 0,03$  ng/ml) azalması fonunda qeyd olunur ( $P > 0,05$ ).

Aparılan tədqiqat nəticəsində müəyyən edilmişdir ki,

postmenopauzal dövrdə reproduktiv orqanların xoşxassəli preinvaziv və invaziv törəmələri olan qadınlarda törəmələrdən asılı olmayaraq hiperplaktinemiya və böyrəküstü mənşəli hiperandrojeniya müşahidə olunur.

**Postmenopauzal dövrdə reproduktiv orqanların törəmələri olan qadınlarda qanda CA125 (Canser antigen), E<sub>3</sub> (estriol) Və Sitomeqalovirusun təyininin nəticələri.** Aparılan tədqiqatda postmenopauzal dövrdə olan qadınların reproduktiv orqanlarının müxtəlif törəmələri olan qadınlarda qan zərdabında CA-125 (kanser antigeni), E<sub>3</sub> (estriolun) və SMV Ig (sitomeqalovirus immunoqlobulin G-nin) informativliyi öyrənilmişdir. Alınan nəticələr cədvəl 2-də təqdim edilmişdir.

Cədvəldən göründüyü kimi, postmenopauzal dövrdə reproduktiv orqanların törəmələri olan qadınlarda CA-125, E<sub>3</sub>, SMV ImG-nin nəzərə çarpacaq dərəcədə yüksək olması qeyd edilir.

Qeyd etmək lazımdır ki, uşaqlığın mioması olan qadınlarda CA-125 onkomarkerin göstəricisi laboratoriyanın nəticələrinə görə fizioloji göstəriciləri ilə uyğun olmuşdur. Eyni tendensiya endometriyanın hiperplaziyası olan qadınlarda da müşahidə edilir.

### Cədvəl 2.

#### Postmenopauzal dövrdə reproduktiv orqanların törəmələri olan qadınlarda onkomarkerlərin və sitomeqalovirusun göstəriciləri

Göstəricilər	CA-125, U/ml	E <sub>3</sub> , nq/ml	SMV IgG
Uşaaqlığın mioması (n=39)	18,4±4,28 (1-48,65)	1,1±0,99 (0,07-20,79)	625,6±50,2 (9,8-4093)
Endometrimun hiperplaziyası (n=23)	21,95±9,72 (7,6-50)	1,31±0,2 (0,07-17,07)	693,5±59,15 (71,67-1704)
Yumurtalıqların şişəbənzer törəmələri (n=17)	40,84±12,18 (9,7-129,8)	0,09±0,01 (0,07-0,2)	732,4±29,73 (176,4-1818,0)
Uşaaqlığın sarkoması (n=16)	96,86±29,27 (1,7-204,6)	0,08±0,0009 (0,03-1,44)	443,11±53,38 (71,67-813,9)
Endometriumun xərçəngi (n=20)	29,86±15,05 (2-90,9)	0,08±0,006 (0,07-0,09)	419,95±42,95 (177-262,9)
Yumurtalıqların xərçəngi (n=16)	58,0±15,1 (12,6-129,8)	0,09±0,02 (0,07-0,144)	472,0±33,2 (138,8-205,2)
Uşaaqlıq boynunun xərçəngi (n=7)	55,45±11,1 (11,5-157,5)	0,06±0,01 (0,007-0,07)	536,2±77,2 (258,5-813,9)
P	P<0,05	P<0,05*	P>0,05**

Cədvəldən gğründüyü kimi, CA-125 onkomarkerin postmenopauzal dövrdə uşaqlığın sarkoması, yumurtalıqların xərçəngi və uşaqlıq boynunu xərçəngində uşaqlıq mioması olan qadınlarda müqayisədə statistik dürüst dərəcədə yüksəkdir.

Uşaqlığın və yumurtalıqların bədxassəli şişlərində CA-125-in artması müşahidə edilir.

Postmenopauzal dövrdə olan qadınlarda E<sub>3</sub> miqdarını öyrənərkən müəyyən edilmişdir ki, E<sub>3</sub> miqdarı uşaqlığın miomasında və endometriyanın hiperplaziyasında normativ göstəricilərdən yüksək idi, uşaqlıq cisminin, endometriumun, yumurtalıqların, uşaqlıq boynunun xərçəngində E<sub>3</sub>-estriolun miqdarı aşağı səviyyədə qeyd olunmuşdur. Bu da müayinə olunan qadınlarda diaqnostik əhəmiyyət kəsb etmir.

Aparılan tədqiqatda postmenopauzal dövrdə uşaqlığın və yumurtalıqların xoşxassəli, preinvaziv və invaziv xəstəlikləri olan qadınlarda (SMV IgG) statistik dürüst dərəcədə artması qeyd olunub.

Qeyd etmək lazımdır ki, uşaqlığın mioması, endometriyanın hiperplaziyası, uşaqlıq boynunun xərçəngi, yumurtalıqların şişəbənzər törəmələri olan qadınlarda SMV IgG-nin göstəriciləri nəzərə çarpacaq dərəcədə yüksək idi (P<0,05). Endometriumun və yumurtalıqların xərçəngində isə bu göstərici bir qədər aşağı qeyd olunmuşdur.

Beləliklə, postmenopauzal dövrdə reproduktiv orqanların müxtəlif törəmələri olan qadınlarda mütləq olaraq CA-125, E<sub>3</sub>, SMV ImG-nin təyini məqsədə uyğundur.

**Postmenopauzal dövrdə reproduktiv orqanların törəmələri olan qadınlarda uşaqlığın və yumurtalıqların ultrasəs müayinələrini nəticələri.** Aparılan tədqiqatda postmenopauzal dövrdə reproduktiv orqanların törəmələri olan qadınlarda mütləq olaraq transvaginal ötürücü ilə ultrasəs müayinə aparılmışdır.

Tədqiqatda uşaqlığın uzunluğunu, enini, ön-arxa ölçüsünü, endometriumun qalınlığı, aşkar olunan törəmələrin exoqrafik ölçüləri təyin edilmişdir. Eyni zamanda yumurtalıqların uzunluğu, eni, qalınlığı və yumurtalıqlarda olan törəmələrin exoqrafik ölçüləri təyin edilmişdir. Alınan nəticələr postmenopauzal dövrü fəsadsız



keçən qadınların uşaqlığının, yumurtalıqlarının, endometriyumun qalınlığının exoqrafik göstəriciləri ilə müqayisə edilmişdir.

Postmenopauzal dövrdə uşaqlığın mioması olan qadınlarda uşaqlığın uzunluğunu, enini, ön-arxa ölçüsünü exoqrafik ölçüsünün statistik dürüst dərəcədə artması qeyd olunur ( $P < 0,05$ ).

Qeyd etmək lazımdır ki, bu qadınlarda endometriyumun qalınlığı nəzərə çarpacaq dərəcədə artmışdır ( $P < 0,05$ ). Bu da postmenopauzal dövrdə uşaqlığın mioması olan qadınlarda eyni zamanda endometriyumun hiperplaziyası təyin edilir. Exoqrafik müayinə nəticəsində uşaqlıqda çoxsaylı müəyyən edilir. Bu düşünlərin ən böyük diametrinin orta göstəricisi  $45,1 \pm 4,83$  (12,7-110) olmuşdur kiçik diametri isə  $24,66 \pm 3,31$  (1,5-66) mm olmuşdur.

Həmçinin bu qadınlarda hər iki yumurtalıqların uzunluğunun, eninin, qalınlığının statistik dürüst dərəcədə artması qeyd olunur ( $P < 0,05$ ). Eyni zamanda, postmenopauzal dövrdə uşaqlığın mioması olan 39 qadının 4-də (10.3%) yumurtalıqlarda şişibənzər törəmələr (sist) qeyd olunur.

Beləliklə, postmenopauzal dövrdə uşaqlığın mioması olan qadınlarda uşaqlığın və hər iki yumurtalıqların exoqrafik göstəricilərinin statistik dürüst dərəcədə artması qeyd olunur ( $P < 0,05$ ).

Eyni zamanda, bu qadınlarda postmenopauzal dövrə uyğun olmayan endometriyumun qalınlığının artması müəyyən edilir. Bu da uşaqlığın mioması olan qadınlarda endometriyumun hiperplaziyasını əks etdirir.

Postmenopauzal dövrdə endometriyumun hiperplaziyası olan qadınlarda uşaqlığın eninin, ön-arxa ölçüsünün artması ( $P < 0,05$ ) müəyyən edilir. Endometriyumun qalınlığı fəsadsız keçən postmenopauzal dövrdə olan qadınlarla müqayisədə yüksək qeyd edilir ( $P < 0,05$ ).

Postmenopauzal dövrdə endometriyumun hiperplaziyası olan qadınlarda reproduktiv orqanların neoplaziya ehtimalı yüksək dərəcədə artır.

Aparılan tədqiqatda 130 postmenopauzal dövrdə müxtəlif törəmələri olan qadınların 17-də (13,1%) yumurtalıqların

şişəbənzər törəmələri təyin edilir. Yumurtalıqların şişəbənzər törəmələri olan qadınlarda endometriumun qalınlığının statistik dürüst dərəcədə artması qeyd olunur ( $P < 0,05$ ). Qeyd etmək lazımdır ki, müayinə olunan qadınlarda uşaqlığın exoqrafik göstəriciləri postmenopauzal dövrü fəsadsız keçən qadınlarda uşaqlığın exoqrafik göstəricilərindən praktiki olaraq fərqlənmirlər ( $P > 0,05$ ).

Aparılan tədqiqatda yumurtalıqların şişəbənzər törəmələri olan qadınlarda hər iki yumurtalıqların uzunluğunun, eninin, qalınlığının statistik dürüst dərəcədə artması qeyd olunur ( $P < 0,05$ ).

Tədqiqatda 130 postmenopauzal dövrdə olan qadınların 16 (12,3%) uşaqlığın sarkoması təyin edilmişdir. Bu qadınlarda reproduktiv orqanların exoqrafik göstəriciləri cədvəl 3-də təqdim edilmişdir.

Cədvəldə postmenopauzal dövrdə uşaqlığın sarkoması olan qadınlarda uşaqlığın, endometriumun qalınlığının və hər iki yumurtalıqların exoqrafik göstəricilərinin statistik dürüst dərəcədə artması qeyd olunur ( $P < 0,05$ ).

Qeyd etmək lazımdır ki, uşaqlığın sarkoması olan qadınlarda uşaqlıq boşluğuna sirayət edən və uşaqlıq boşluğunu deformasiya edən müxtəlif ölçülü törəmələr müəyyən olundu. Törəmələr əksər hallarda nahamar, qeyri-homogen, hipoexogen strukturlu görünüşə malik olmuşdur. Törəmələrin böyük diametri  $44,39 \pm 7,9$  (9,7-100) mm kiçik diametri  $27,16 \pm 3,38$  (9,1-51) mm olmuşdur.

130 xəstənin 20-də (15,4%) kliniki-funksional, hormonal, biokimyəvi-morfoloji müayinələr əsasında endometriumun xərçəngi təyin edilmişdir.

Uşaqlığın, endometriumun xərçəngi olan xəstələrdə reproduktiv orqanların exoqrafik xüsusiyyətləri qrafik 1-də təqdim edilmişdir.

Qrafikdən görüldüyü kimi, endometriumun xərçəngi olan qadınlarda uşaqlığın uzunluğunun, eninin nəzərə çarpacaq dərəcədə azalması, endometriumun qalınlığının statistik dürüst dərəcədə artması müəyyən edilir ( $P < 0,05$ ).

**Cədvəl 3.****Postmenopauzal dövrdə uşaqlıq sarkomları olan qadınlarda uşaqlıq və yumurtalıqların exoqrafik göstəriciləri.(M±Se)**

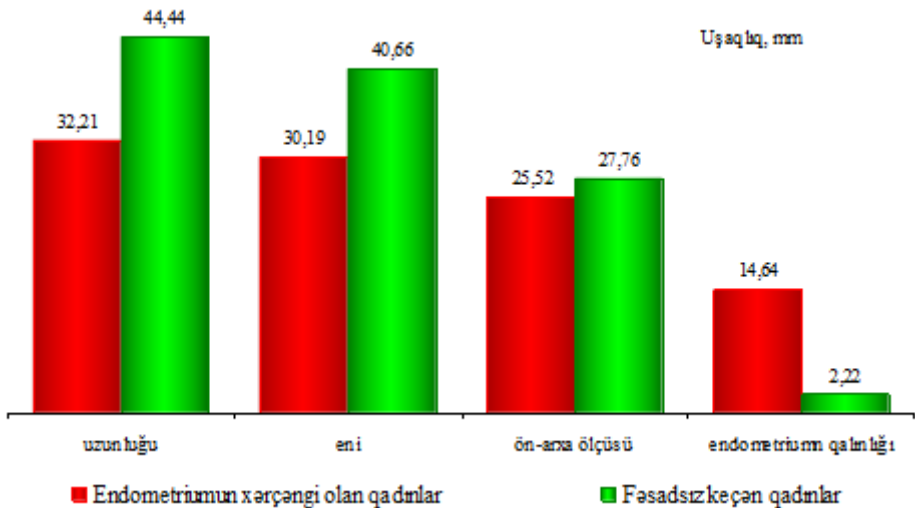
Exoqrafik göstəricilər	Postmenopauzal dövrdə uşaqlığın sarkomları olan qadınlar	Postmenopauzal dövrü fəsadsız keçən qadınlar	P
<b>Uşaqlıq:</b>			
– uzunluğu, mm	73,66±4,31 (39,6-126)	44,44±0,92 (25-58)	<0,05
– eni, mm	49,47±2,93 (34,3-65)	40,66±0,08 (35-45)	<0,05
– ön-arxa ölçüsü, mm	54,93±1,55 (40,6-78)	27,76±0,025 (18-32)	<0,05
– endometriyumun qalınlığı, mm	22,47±1,75 (11-24)	2,22±0,05 (0.6-1.4)	<0,05
<b>Sağ yumurtalıq:</b>			
– uzunluğu, mm	24,69±1,53 (19-30)	18,82±0,09 (10-20)	<0,05
– eni, mm	15,0±1,20 (11,20)	11,1±0,04 (8-14)	<0,05
– qalınlığı, mm	14,36±0,31 (12-21)	15,49±0,07 (12-25)	<0,05
<b>Sol yumurtalıq:</b>			
– uzunluğu, mm	20,0±1,53 (16-27)	19,74±0,07 (10-25)	<0,05
– eni, mm	14,67±0,88 (12,18)	10,74±0,05 (8-14)	<0,05
– qalınlığı, mm	12,26±0,11 (13-19)	14,99±0,08 (12-18)	<0,05

Tədqiqat nəticəsində müəyyən edilmişdir ki, postmenopauzal dövrdə endometriyumun xərçəngi olan qadınlarda hər iki yumurtalıqların uzunluğunun eninin, qalınlığının exoqrafik göstəriciləri fəsadsız keçən postmenopauzal dövrdə olan qadınlarda göstəricilərindən fərqlənmirlər.

Tədqiqatda postmenopauzal dövrdə olan 130 xəstənin 7-də (5,4%) yumurtalıq xərçəngi təyin edilmişdir. Yumurtalıq xərçəngi olan qadınlarda uşaqlığın, endometriyumun, hər iki yumurtalıqların exoqrafik göstəricilərinin statistik dürüst dərəcədə artması qeyd edilir (P<0,05).

Postmenopauzal dövrdə uşaqlıq boynunun xərçəngi olan qadınlarda uşaqlıq və hər iki yumurtalıqların exoqrafik göstəriciləri postmenopauzal dövrü fəsadsız keçən qadınlarla müqayisədə dəyişməmişdir. Eyni zamanda bu qadınlarda endometriyumun qalınlığının statistik dürüst dərəcədə artması və uşaqlıq boynundan uşaqlıq yoluna yönələn nahamar qeyri-homogen quruluşlu törəmə

qeyd edilmişdir.



**Qrafik 1. Postmenopauzal dövrdə endometriyumun xərçəngi olan qadınlarda uşaqlığın exoqrafik göstəriciləri**

**Postmenopauzal dövrdə müxtəlif törəmələri olan qadınlarda ultrasəs müayinəsinə görə endometriyumun qalınlığının dəyişmə xüsusiyyətləri.** Aparılan tədqiqatın məqsədinə görə postmenopauzal dövrdə genitelyaların müxtəlif törəmələri olan qadınlarda endometriyinin hiperplaziyasının kliniki, laborator hormonal, morfoloji xüsusiyyətlərinin öyrənilməsi olmuşdur. Təyin edilmişdir ki, reproduktiv orqanların törəmələrindən asılı olmayaraq bütün müayinə olunan qadınlarda endometriyumun hiperplaziyası müşahidə edilir.

Qeyd etmək lazımdır ki, postmenopauzal dövrdə endometriyumun hiperplaziyasının müstəqil nozoloji vahidi kimi 17,7% təyin edilmişdir.

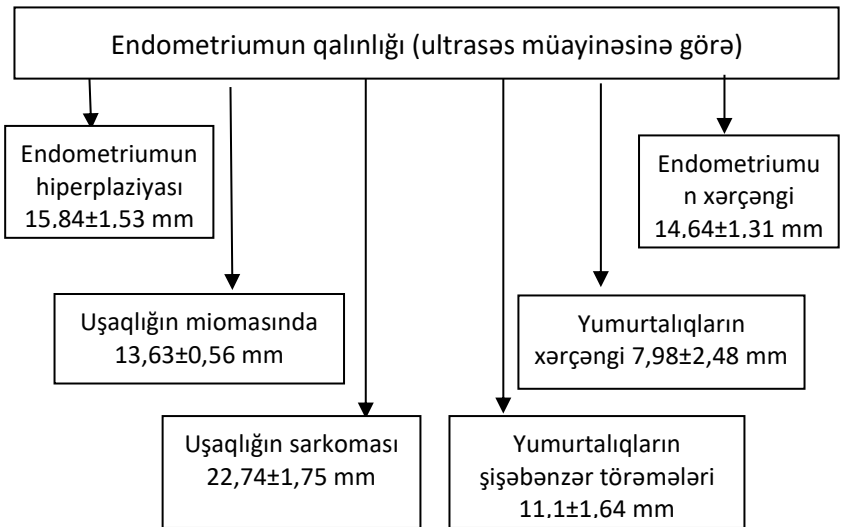
Hazırkı tədqiqatda postmenopauzal dövrdə törəmələrdən asılı olmayaraq endometriyumun qalınlığının exoqrafik göstəricisinin statistik dürüst dərəcədə artması qeyd olunmuşdur.

Ultrasəs müayinəsinə görə postmenopauzal dövrdə müxtəlif

törəmələrdə endometriyumun qalınlığının göstəricisi şəkil 2-də göstərilmişdir.

Şəkildəki sxemdən görüldüyü kimi, postmenopauzal dövrdə müxtəlif törəmələri olan qadınlarda törəmənin mənşəyindən asılı olmayaraq endometriyumun qalınlığının statistik dürüst dərəcədə artması müəyyən edilir.

Şəkildən görüldüyü kimi, uşaqlığın sarkomasında endometriyumun qalınlığı  $22,74 \pm 1,75$  mm, endometriyumun xərçəngi  $14,64 \pm 1,31$  mm, uşaqlığın miomasında  $13,63 \pm 0,56$  mm, yumurtalığın şişəbənzər törəmələrində  $11,1 \pm 1,64$  mm, yumurtalığın xərçəngində  $7,98 \pm 2,48$  mm təyin edilmişdir. Alınan nəticələrə görə postmenopauzal dövrdə ultrasəs müayinəsinin transvaginal ötürücüsü ilə təyin edilən endometriyumun hiperplaziyası əksər hallarda uşaqlığı və yumurtalıqların xoş və bədxassəli törəmələrinin olması əks etdirir.



**Şəkil 2. Postmenopauzal dövrdə müxtəlif törəmələri olan qadınlarda endometriyumun dəyişmə xüsusiyyətləri**

Beləliklə, postmenopauzal dövrdə endometriyumun qalınlığının exoqrafik göstəricisinin artması bu dövrün patoloji

gedişatını əks etdirir. Endometriumun patoloji qalınlıqlı qadınlarda reproduktiv orqanların aşkar olunan törəmlərinin xoşxassəli, preinvaziv, invaziv proseslərinin fərqliliyi qeyd olunur.

Aşkar olunan törəmənin genezini təyin etmək üçün digər radioloji müayinələrin aparılması məqsədə uyğundur.

**Postmenopauzal dövrdə reprroduktiv orqanların neoplastik prosesləri olan qadınlarda Maqnit-Rezonans Tomoqrafiyanın nəticələri.** Aparılan tədqiqatda postmenopauzal dövrdə müxtəlif törəmələri olan 130 qadının 51 (39,2%) kliniki-funksional-hormonal-morfoloji tədqiqatlar nəticəsində uşaqlığın və yumurtalıqların xərçəngi təyin edilmişdir. Bu qadınlarda çanaq orqanlarının toxumalarının dəyişmə xüsusiyyətlərini təyin etmək üçün maqnit-rezonans tomoqrafiya aparılmışdır.

MRT-müayinələrinin nəticələrinə görə uşaqlığın sarkoması olan adınlarda endometriumun boşluğunu dolduran ( $n=16$ ) törəmələri təyin edildi. Törəmələri uzunluğu  $48,2\pm 3,14$  (30-100), eni isə  $27,6\pm 6,7$  (16-51) mm olmuşdur. Hər iki iliak zərcində limfa düyünləri aşkar olunmuşdur. Limfa düyünlərinin ölçüsü  $15,25\pm 4,0$  (7-40) mm olmuşdur. Uşaqlıq cisminin xərçəngi olan 16 xəstənin 4-də 25% miomatoz düyünlər aşkal olunudur. Düyünlərin uzunluğu  $25,5\pm 4,2$  (13-44) mm eni isə  $20,38\pm 1,31$  (8-35) mm olmuşdur. Uşaqlığın sarkoması olan qadınlarda endometriumun qalınlığı  $19,64\pm 2,1$  (8-23) mm olmuşdur. Hər yumurtalıqların ölçüləri postmenopauzal dövrü fəsadsız keçən qadınların yumurtalıqlarının ölçülərindən böyük olmuşdur.

Endometrium xərçəngi olan qadınlarda ( $n=20$ ) endometrium əlaqəli törəmələri ölçüsü  $31,6\pm 3,39$  (24-58) mm, hər iki iliak zəncirdə limfa düyünlərinin ölçüsü  $10,25\pm 0,85$  (8-12) mm olmuşdur. Endometrium qalınlığı  $15,81\pm 1,68$  (11-19) mm olmuşdur.

Yumurtalıqların xərçəngi olan qadınlarda ( $n=7$ ) sağ və sol yumurtalıqda olan törəmələri ölçüləri ultrasəsin müayinəsinin exoqrafik göstəriciləri ilə praktiki olaraq fərqlənmirlər. Eyni zamanda 7 xəstənin 3-də omentunda və peritonda diametri  $12,0\pm 1,2$  mm düyünlər metastazlar aşkar olunur.

Uşaqlıq boynunun xərçəngi olan ( $n=8$ ) olan qadınlarda

uşaqlığın, hər 2 yumurtalıqların endometriyumun qalınlığı ölçüləri ultrasəsin müayinəsini exoqrafik göstəriciləri ilə praktiki olaraq fərqlənmirlər. Eyni zamanda 5 xəstənin iliak zərcirində böyümüş limfa düyünləri (orta ölçüsü  $11,98 \pm 0,96$  mm) aşkar olunur.

Beləliklə, postmenopauzal dövrdə reproduktiv orqanların neoplastik törəmələri olan qadınlarda mütləq olaraq maqnit-rezonans tomoqrafiyası aparılmalıdır. Bu müayində üsulunda uşaqlığın yumurtalıqların endometriyumun qalınlığının və regionar limfa düyünlərinin dəqiq ölçüləri neoplastik prosesin yayılma dərəcəsi təyin edilir. Bu da aparılan əməliyyata həcmi əsaslandırılır.

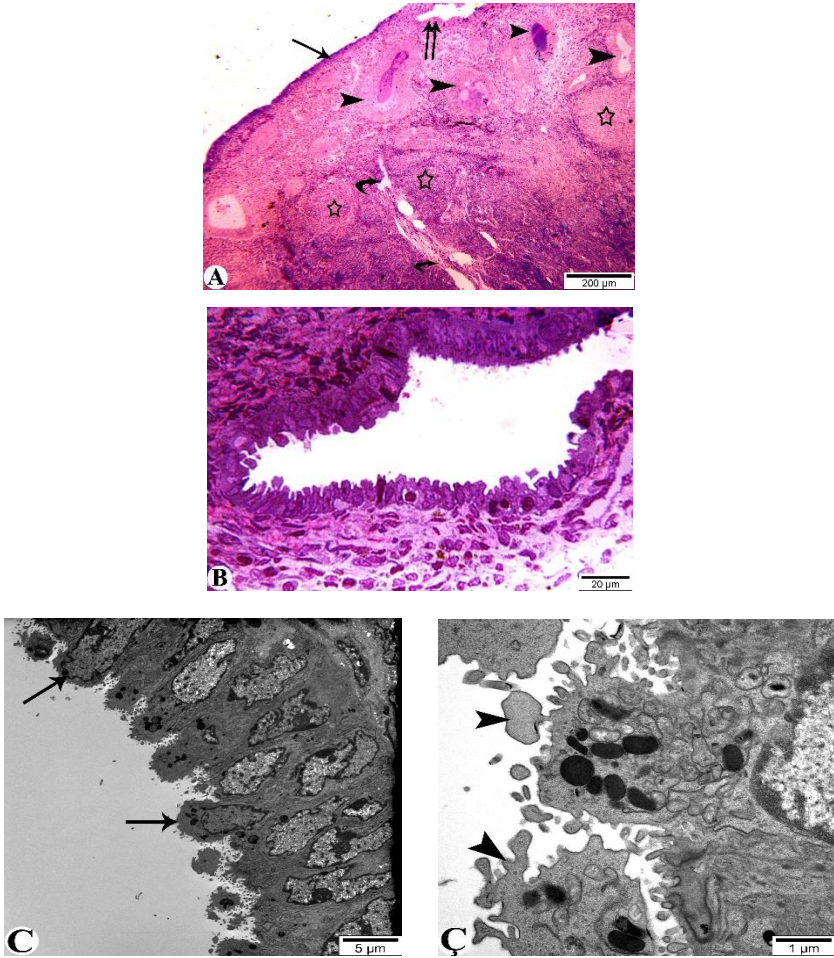
**Postmenopauzal dövrdə reproduktiv orqanların törəmələrində endometriyumun işıq və elektron mikroskopik görüntülərinin xüsusiyyətləri.** Aparılan tədqiqatda 10 müxtəlif lokalizasiyalı genital törəmələri olan qadınların endometriyumun görüntüləri işıq mikroskopik və elektron mikroskopik üsulu ilə təyin edilmişdir.

Postmenopauzal dövrdə müxtəlif törəmələri olan 10 qadının 1-də (10 %) yumurtalığın karsinoması, 6-da (60 %) uşaqlığın mioması, 1-də (10 %) uşaqlığın sarkoması, 1-də (10%) isə endometriyumun hiperplaziyası qeyd olunmuşdur. Bütün xəstələrdə elektron mikroskopiya aparmaq üçün 1 nm-dən 10-nm qalınlığında endometriyumun kəsikləri hazırlanmışdır. Şişindən asılı olmayaraq endometriyumun kəsiyi götürülmüşdür.

Uşaqlığın mioması olan qadınlarda işıq və elektron görüntülərə görə 5-ində endometriyumun mürəkkəb hiperplaziyası, 1-ində isə endometriyumun sadə hiperplaziyası fonunda polip təyin edilmişdir.

Yumurtalıqların karsinoması və endometriyumun hiperplaziyası olan qadınlarda endometriyumun degenerativ hiperplaziyası təyin edilmişdir. Endometriyum mürəkkəb hiperplaziyası işıq mikroskopik görüntüləri təyin edilmişdir. Endometriyumun örtük və vəzi epitelinə və stromal hüceyrələrlə yanaşı birləşdirici toxuma elementləri aşkar olunan hissəsinin işıq mikroskopik quruluşu şəkil 3-də nümayiş etdirilmişdir. Sonuncular uşaqlığın selikli qıçasının epitel hüceyrələrində proliferativ prosesin sürətlənməsinin

ultrastruktur əlaməti kimi qiymətləndirilə bilər.



**Şəkil 3. Uşaqlığın örtük epiteli, müxtəlif forma və tərkibə malik vəzi epiteli toplantılarının (A), və örtük eritelinin iştirakı ilə formalaşan büküşün (B) işıq mikroskopik şəkilləri, örtük epitelinin lyüminal səthlərində yerləşən hündürlüklərin (pinopodların – C, Ç), mikrosov və kipriklərin (D, E) elektron mikroskopik şəkilləri.**



Beləliklə, postmenopauzal dövrdə endometriyumun mürəkkəb hiperplaziyası özünü elektron mikroskopik görüntülərinə görə epitelial elementlərinin morulağa bənzər toplantılar şəklində yerləşmələri və stromal elementlərin proliferasiyası ilə müşahidə olunan, atipiya əlaməti olmayan mürəkkəb endometrial hiperplazianın olduğunu söyləməyə əsas verir.

Bir qadında sadə hiperplaziya fonunda polip işıq və elektron mikroskopiya görüntüləri ilə təyin edilmişdir. Bu görüntülə görə Mənfəzləri müxtəlif formaya və gedişə malik vəzi elementləri ilə yanaşı mikrofotonun sağ aşağı hissəsində kista boşluğuna bənzər genişliyin mövcudluğu və stromal elementlərin üstünlük təşkil etmələri endometrial poliplərə xas olan əlamətlər kimi ümumən qəbul olunmuşdur. Vəzi strukturlarının tədqiqi zamanı epitel örtüyünün tamlığının saxlandığı nahiyələrlə yanaşı deskvamasiyaya məruz qalmış sahələrin olduğu da müəyyən edilmişdir. Polipin əsas kütləsinin təşkil edən müxtəlif istiqamətlərdə yerləşən kollagen lifləri dəstələrindən və iyəbənzər stromal hüceyrələrin üstünlük təşkil etdiyi birləşdirici toxuma elementlərindən təşkil olunması istər işıq , istərsə də elektron mikroskopik olaraq aydın görünərək polip diaqnozunu qoymağa imkan verir.

Atipiya ilə müşahidə olunmayan mürəkkəb endometrial hiperplaziya zamanı uşaqlıq vəzilərinin strukturlarında baş verən dəyişiklikləri işıq və elektron mikroskop vasitəsilə aşkar etmək mümkündür. İşıq və elektron mikroskopiya görüntülər görə endometriyumdən götürülmüş materialda ilk nəzərə çarpan vəzi strukturların təşkilində iştirak edən epitelial elementlərin uşaqlığın selikli qıçasının xüsusi səfhəsi daxilində yerləşən stromal elementlərlə müqayisədə geniş sahəni əhatə etmələridir. Şəkil 3.8.7A-dan görüldüyü kimi, stromal elementlər nazik zolaq şəklində aşkar olunmaqla yanaşı, bəzi vəzilərin aralarında işıq mikroskopu vasitəsilə aşkar oluna bilən stromal elementlər müəyyən edilmişdir.

Endometrial vəzilərin deformasiyaya məruz mənfəzlərini əhatə edən epitel hüceyrələrinin çox az qismi prizmatik formalarını saxlayırlar. Sonuncularda belə nüvələrin tam əksəriyyəti qeyri

müəyyən formaya malik olurlar

Aparılan elektron mikroskopiya nəticəsində müəyyən edilmişdir ki sadə və mürəkkəb endometriumun hiperplaziyası fonunda degenerativ və xroniki iltihabı dəyişikliklər müşahidə olunur. Bu da stromal elementlərinin daxilində qrup şəklində yerləşən plazmatik hüceyrələrin aşkar olunması ilə özünü biruzə verir.

## NƏTİCƏLƏR

1. Postmenopauzal dövrdə müxtəlif törəmələri olan qadınların 30%-də uşaqlığın mioması, 17,7% endometriumun hiperplaziyası, 13,1% yumurtalıqların şişəbənzər törəmələri, 15,4%-də endometriumun xərçəngi, 12,3% uşaqlığın sarkoması, 6,2% isə uşaqlıq boynunun xərçəngi, 5,4% yumurtalıqların xərçəngi təyin edilir [1,5,6,7].

Postmenopauzal dövrdə yüksək tezliklə uşaqlığın xoşxassəli (36,8%), invaziv (34%), nisbətən az tezliklə preinvaziv (21,7%) neoplaziyalar qeyd olunur.

Postmenopauzal dövrdə müxtəlif törəmələri olan qadınların 26,2%-nin şikayətlərin olmaması, 73,8%-də isə çoxsaylı şikayətlər müxtəlif tezliklə təyin edilir.

2. Postmenopauzal dövrdə reproduktiv orqanların müxtəlif törəmələri olan qadınlarda Prolaktinin ( $756,1 \pm 83,37$  nq/ml), Dehidroepiandesteron sulfatın ( $125,83 \pm 10,89$  nq/dl), Estronun ( $97,0 \pm 2,89$  pq/ml) artması, Estradiolun ( $13,91 \pm 1,41$  pq/ml), Progesteronun ( $0,29 \pm 0,04$  nq/m), Testesteronun ( $0,17 \pm 0,01$  nq/ml) azalması ilə müşahidə edilir [2,4,9,10].

3. Postmenopauzal dövrdə uşaqlığın, endometriumun, yumurtalıqların müxtəlif törəmələrinin diaqnostikasında CA-125 onkomarkeri ( $50,01 \pm 12,32$  U/ml), Estriolun ( $0,89 \pm 0,4$  nq/ml), Sitomeqalavirusun İgG ( $723,39 \pm 150,0$ ) artması müşahidə edilir. Bu dövrdə CA-125, Sitomeqalavirusun İgG yüksək dərəcədə artması reproduktiv orqanların invaziv xəstəliklərində diaqnostik kriteri kimi qeyd etmək məqsədəuyğundur [2,3,9,10].

4. Postmenopauzal dövrdə reproduktiv orqanların xoşxassəli,

preinvaziv, invaziv törəmələrindən asılı olmayaraq endometriyumun hiperplaziyasının müşahidə edilir. Müstəqil nozoloji vahid kimi endometriyumun hiperplaziyası 17,7% tezliklə rast gəlinir, ultrasəs müayinəsinə görə endometriyumun qalınlığı  $15,58 \pm 1,53$  mm qeyd olunur. Uşaqlığın sarkomasında bu göstərici  $22,74 \pm 1,75$  mm, endometriyumun xərçəngində  $14,64 \pm 1,31$  mm, uşaqlığın miomasında  $13,63 \pm 0,56$ , yumurtalıqların şişəbənzər törəmələrində  $11,1 \pm 1,64$  mm, yumurtalığın xərçəngində  $7,98 \pm 2,48$  mm qeyd olunur [1,7,11,12].

5. Postmenapauzal dövrdə olan qadınlarda Maqnit Rezonans Tomografiyanın aparılması uşaqlığın, yumurtalıqların, törəmələrin dəqiq ölçülərini, endometriyumun qalınlığı, regional limfa düyünlərinin ölçüsü, neoplastik proseslərin yayılma dərəcəsini müəyyən edir, bu da cərrahi əməliyyatın həcmi planlaşdırılmasına imkan verir [3,4,5,8].

6. Elektron mikroskopiyaya müayinəsinə görə endometriyumun sadə hiperplaziyası, stromal elementlərin üstünlüyü ilə epitel strukturunda deskvamsiyaya məruz qalmış sahələrin olduğu ilə özünü biruzə verir. Mürəkkəb hiperplaziyada epitel elementlərinin morulaya bənzər toplantılar şəklində yerləşməsi, stromal elementlərin proliferasiyası atipiya əlamətlərinin olmaması müşahidə edilir. Elektron mikroskopiyasına görə polip özünü müxtəlif istiqamətdə yerləşən kollagen liflərin və iyəbənzər stromal hüceyrələrin üstünlüyü ilə özünü biruzə verir. Həm sadə, həm də mürəkkəb endometriyumun hiperplaziyasında degenerativ və xroniki iltihabi dəyişikliklər nəzərə çarpır [5,6,7,8].

## **PRAKTİK TÖVSIYƏLƏR**

1. Postmenapauzal dövrdə bütün qadınların neyro-hormonal dəyişikliklərini nəzərə alaraq dinamikada Ultrasəs müayinəsi skrining metod kimi aparılması mütləqdir.

2. Ultrasəs müayinəsinə görə endometriyumun qalınlığının patoloji artması endometriyumun və reproduktiv orqanların xoşxassəli, preinvaziv, invaziv törəmələrinə dəlalət edir.

3. Endometriyumun hiperplaziyası olan qadınlarda mənşəyindən asılı olmayaraq prolaktinin, androgenin, estronun və qanda şəkərin

miqdarının təyini məqsədə uyğundur.

4. Postmenopauzal dövrdə endometriumun hiperplaziyası olan qadınlarda mənşəyindən asılı olmayaraq maqnit rezonans tomoqrafiyanın aparılması mütləqdir. Bu radioloji müayinə nəticəsində neoplastik prosesin yayılma dərəcəsi törəmələrin dəqiq ölçüsünü təyin etməyə imkan verir və əməliyyatın həcmi planlaşdırmağa imkan verir.

### **Dissertasiya mövzusu üzrə çap edilmiş elmi işlərin siyahısı:**

1. Əliyeva E.M., Qaraşova M.A., Sultanova S.H., Məmmədova S.M. Postmenopauzal dövrdə müxtəlif törəmələri olan qadınlarda ultrasəs müayinəsinə görə endometriumun qalınlığının dəyişmə xüsusiyyətləri // Az.Resp.SN, ATU ə.e.x., prof. A.Ə.Axundbəylinin anadan olmasının 80 illik yubileyinə həsr olunmuş elmi konfransın materialları, – Bakı: 2018. – s. 148-149.
2. Əliyeva E.M., Qaraşova M.A., Sultanova S.H., Məmmədova S.M. Postmenopauzal dövrdə uşaqlığın neoplastik proseslərində hormonların dəyişmə xüsusiyyətləri // Təbabətin aktual problemləri, – Bakı: 2018. №3, – s. 93-95.
3. Əliyeva E.M., Qaraşova M.A., Sultanova S.H., Məmmədova S.M. Postmenopauzal dövrdə reproduktiv orqanların xoşxassəli preinvaziv şişləri və şişəbənzər törəmələrinin exoqrafik göstəricilərinin xüsusiyyətləri // Sağlamlıq, – 2018. №6, – s. 72-76.
4. Гарашова М.А., Алиева Э.М., Султанова С.Г., Мамедова С.М. Состояние гипоталамо-гипофизарно-надпочечниково-яичниковой системы у женщин с опухолями и опухолевидными образованиями органов репродуктивной системы в постменопаузальный период // Здоровье женщины, – Киев: – 2018. №7, вып.133, – с. 96-99.
5. Гарашова М.А., Алиева Э.М., Мамедова С.М. Особенности распространения доброкачественных, преинвазивных и инвазивных процессов в органах репродуктивной системы в

- постменопаузальном периоде // - Минск: Медицинские новости, – Минск: – 2018. №11, вып. 290, – с. 33-35.
6. Гарашова М.А., Алиева Э.М., Султанова С.Г., Мамедова С.М. Особенности клинических проявлений доброкачественных, преинвазивных и инвазивных опухолей матки и яичников в постменопаузальном периоде // Современная медицина: новые подходы и актуальные исследования. Сборник статей по материалам XII-XIII международной научно-практической конференции. – Москва: – 2018. №6-7, вып. 11, – с.7-14
  7. Əliyeva E.M., Qaraşova M.A., Məmmədova S.M. Postmenopausal qanaxmalara səbəb olan endometriumun hiperplastik prosesləri // Ümummilli lider H.Ə.Əliyevin ad gününə həsr olunmuş elmi-praktik konfransın materialları, – Bakı: – 2018. – s. 114-115.
  8. Əliyeva E.M., Qaraşova M.A., Məmmədova S.M. Features of the pathology of the uterus in postmenopausal period // Təbabətin aktual problemləri, – Bakı: – 2019. – s.77-78.
  9. Məmmədova S.M. Postmenopausal dövrdə reproduktiv orqanların müxtəlif törəmələri olan qadınlarda Kansər Antigenin (CA-125) diaqnostik əhəmiyyəti // Təbabətin aktual problemləri, – 2019. №3, – s. 177-180.
  10. Əliyeva E.M., Qaraşova M.A., Sultanova S.H., Məmmədova S.M. Postmenopausal dövrdə reproduktiv orqanların müxtəlif törəmələrinin diaqnostikasında onkomarkerlərin və sitomeqalovrusun göstəricilərin informativliyinin xüsusiyyətləri // Müasir ginekologiya və perinatologiyanın aktual məsələləri, – 2019, №1, – s. 34-35.
  11. Məmmədova S.M. Postmenopausal dövrdə endometriumun, yumurtalıqların, uşaqlıq boynunun xərçəngində reproduktiv orqanların exoqrafik göstəricilərinin xüsusiyyətləri // Müasir ginekologiya və perinatologiyanın aktual məsələləri, – 2019. №1, – s. 34-35.
  12. Garashova M.A., Aliyeva E.M., Abbasova F.Y. Mammadova S.M. Obesity as a risk factor of endometrial cancer in postmenopausal women // XVIII International European Congress of Surgery and Hepatogastroenterology, – 2019. – 11-14 september, – p. 353.

## İxtisarlarnın siyahısı

ALT	– alaninaminotransferaza
AST	– aspartataminotransferaza
DHEA-S	– dehidroepiandrosteron-sulfat
KT	– kompyuter tomoqrafiyası
LH	– lyuteinləşdirici hormon
MRT	– maqnit-rezonans tomoqrafiya
P	– progesteron
Prl	– prolaktin
T	– testosteron
USM	– ultrasəs müayinə
FSH	– follikulstimullaşdırıcı hormon
E1	– estron
E2	– estradiol
CA-125	– Cancer Antigen 125
SMV IgG	- Sitomeqalovirus

Dissertasiyanın müdafiəsi «\_\_\_\_»\_\_\_\_\_ 2022-ci il tarixində saat «\_\_\_\_»-də ED 2.06 Dissertasiya şurasının iclasında keçiriləcək.

Ünvan: AZ 1022, Bakı şəh., Ə. Qasımsadə küç., 14 (konfrans zalı).

Dissertasiya ilə Azərbaycan Tibb Universitetinin kitabxanasında tanış olmaq mümkündür.

Dissertasiya və avtoreferatın elektron versiyaları Azərbaycan Tibb Universitetinin rəsmi internet saytında yerləşdirilmişdir (amu.edu.az).

Avtoreferat «\_\_\_\_»\_\_\_\_\_ 2022-ci il tarixində zəruri ünvanlara göndərilmişdir.

Çapa imzalanıb: 30.08.2022  
Kağızın formatı: 60 x 84 1/16  
Həcm: 37361 işarə  
Tiraj: 100